Desarrollo del oído externo

JB Charrier
M Catala
EN Garabédian

Resumen. – El pabellón auricular se forma en torno a la primera hendidura ectodérmica branquial como resultado de la coalescencia de primordios mesenquimáticos (los collículi de His) durante el 3° y el 4° mes del desarrollo intrauterino. Aunque no se ha establecido la cartografía precisa de cada collículus, se admite que cada pabellón auricular es un marcador cualitativo y cuantitativo del desarrollo de los dos primeros arcos branquiales.

© 2003, Elsevier SAS, París. Todos los derechos reservados.

Palabras clave: oído externo, embriología, pabellón, conducto auditivo externo, anillo timpánico.

Introducción

Los elementos constitutivos del oído externo se desarrollan a continuación del aparato branquial [2]. La embriogénesis del oído externo comprende el estudio de la formación del pabellón y el de la formación del conducto auditivo externo (CAE) cartilaginoso y óseo. El CAE constituye el armazón externo de la membrana timpánica, que a su vez representa la frontera anatómica entre el oído externo y el oído medio. Existe una íntima relación entre el desarrollo del pabellón y el del conducto cartilaginoso, porque ambos se derivan de los dos primeros arcos branquiales. El conducto óseo proviene del hueso timpánico, cilindro incompleto de osificación membranosa. Los estudios descriptivos y experimentales de la embriogénesis animal han servido para comprender mejor las malformaciones humanas, poniendo énfasis en la complementariedad de los enfoques fundamental y clínico.

La primera parte de este artículo está dedicada a la embriología descriptiva clásica del oído y en la segunda se exponen los nuevos conocimientos sobre el desarrollo del oído externo obtenidos gracias a los trabajos de embriología experimental realizados en vertebrados.

Jean-Baptiste Charrier *: ORL, assistant hospitalier de recherche AP-HP/CNRS.*
Institut d'embryologie cellulaire et moléculaire du CNRS et du Collège de France, 49 bis, avenue de la Belle Gabrielle 94736 Nogent-sur-Marne, France.
Martin Catala *: Professeur des Universités, praticien hospitalier.*
Laboratoire d'histologie et embryologie / UMR CNRS 7000, Faculté de Médecine Pitié-Salpêtrière, Université Paris 6, 105, Bd de l'Hôpital, 75634 Paris cedex 13, France.
Eréa-Noël Garabédian *: Professeur des Universités, praticien hospitalier.*
Service d'ORL pédiatrique, Hôpital Armand Trousseau, 26, rue du Docteur-Arnold-Netter, 75012 Paris et Faculté de Médecine Saint Antoine, Université Paris 6 Paris, France.

Desarrollo del oído externo en el hombre

Desde el punto de vista embriológico, los oídos externo y medio se derivan de los dos primeros arcos branquiales, de la primera hendidura ectodérmica y del primer saco endodérmico. En cambio, el oído interno se deriva de la vesícula ótica. El primer arco, precursor de la parte inferior de la cara, se divide en un segmento cefálico (arco maxilar) y uno caudal (arco mandibular) sostenidos respectivamente por los cartílagos pterigocuadrado y de Meckel e inervados respectivamente por los nervios maxilares (V2) y mandibulares (V3). El segundo arco corresponde al cartílago de Reichert inervado por el nervio facial.

La aparición de la placoda ótica el 21° día de desarrollo embrionario constituye el primer signo del desarrollo del oído. Progresivamente, esta placoda circular se incurva en su parte central, forma una depresión y después una esfera (la vesícula ótica) que se desprende del ectodermo el 28° día para constituir el laberinto membranoso y las neuronas sensoriales del nervio VIII. La trompa de Eustaquio, las cavidades del oído medio y las células mastoideas se desarrollan a partir del receso tubotimpánico proveniente del primer saco endodérmico.

El oído externo se desarrolla alrededor de la primera hendidura ectodérmica branquial, frontera entre el primer arco (mandibular) y el segundo (hioideo) *(fig. 1A)*. Una parte considerable de las estructuras del oído externo se deriva del mesectodermo, subpoblación proveniente de la cresta neural que migra a partir de los rodetes neurales del rombencéfalo. Esta población celular participa en la formación del esqueleto craneofacial (sobre todo el contingente membranoso del

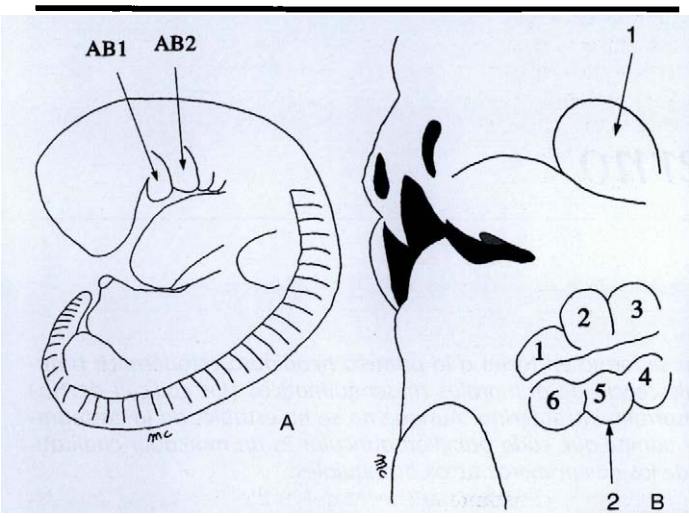

1 *A. Vista de perfil de un embrión humano de 5 semanas de desarrollo. A la altura del cuello se observan los arcos branquiales (AB1: primer arco branquial; AB2: segundo arco branquial).*
B. Vista de tres cuartos de un embrión humano que muestra el desarrollo de los seis collículi a ambos lados de la primera hendidura ectobranquial. 1. ojo; 2. collículi.

2 *Gran aplasia del oído derecho.*

hueso timpánico, pero también los blastemas cartilaginosos de la parte inferior de la cara).

PABELLÓN

En 1885, His realizó el primer estudio histológico preciso del desarrollo embrionario del pabellón humano. Los signos más precoces de desarrollo del pabellón se perciben a partir del 33° día de desarrollo intrauterino (E33, correspondiente al estadio 15 de Carnegie [10]). En las márgenes dorsales de la primera hendidura ectodérmica branquial aparecen unos primordios mesenquimáticos, los collículi de His, que se numeran convencionalmente de 1 a 6 en sentido horario *(fig. 1B)*. Los collículi 1, 2 y 3 se forman en el borde caudal del 1er arco, mientras que los collículi 4, 5 y 6 se sitúan en el borde cefálico del 2° arco. Los primordios alcanzan su tamaño máximo el día 44 (estadio 18 de Carnegie) y luego inician un movimiento de migración y fusión. El pabellón, que al principio está dispuesto en posición ventral paramediana, realiza un movimiento de ascenso dorsal y craneal concomitante con el crecimiento de los arcos que lo sostienen.

Aún no se sabe con certeza cuál es la participación de cada collículus en la formación del pabellón definitivo. El estudio de la evolución de una población celular debe basarse en trabajos experimentales (marcado de la población cuya evolución se desea conocer y seguir a lo largo del desarrollo). Los trabajos especulativos que consisten en estudiar los sucesivos estadios de los embriones no ofrecen tal veracidad. Las técnicas clásicas de marcado celular y estudio de la evolución de un tejido a largo plazo se desarrollaron en el contexto de los vertebrados, anfibios y aves. Ahora bien, puesto que ninguna de estas especies posee pabellón auricular, resulta imposible estudiar en ellas la organogénesis de tal estructura. Por consiguiente, conviene tomar con prudencia los datos embriológicos humanos, que poseen un matiz altamente especulativo, hecho que se comprueba con sólo comparar las cartografías reproducidas en los libros de embriología. Se ha podido establecer que el pabellón auricular se deriva de los dos primeros arcos branquiales y, aunque no existe una cartografía precisa de cada collículus, se admite que cada pabellón es un marcador cualitativo y cuantitativo del desarrollo de dichos arcos. Cuanto más precoz es una malformación, más intensa será la microtia y más ventral y caudal la posición del pabellón.

A la 20ª semana de desarrollo el pabellón ha alcanzado su forma definitiva. Sin embargo, el crecimiento continúa hasta los 7 a 10 años de edad, especialmente en su dimensión vertical [3].

Se han descrito numerosas anomalías del pabellón de la oreja [1]. Los defectos del desarrollo más graves constituyen el complejo microtia/anotia. Recuérdese que los compromisos graves del desarrollo del pabellón auricular *(fig. 2)* siempre se acompañan de una atresia del conducto auditivo externo y, en el 75 % de los casos, de una hipoplasia mandibular [1]. Esta asociación malformativa nada tiene de sorprendente, puesto que se trata de estructuras derivadas de los mismos esbozos. Además, en los niños que presentan tales anomalías se recomienda buscar algunos síndromes genéticos: el de Treacher-Collins, el de Goldenhar y el Branquio-Oto-Renal (síndrome BOR).

CONDUCTO AUDITIVO EXTERNO

Curiosamente, los tratados de embriología modernos por lo general consideran que el CAE es un residuo de la primera hendidura ectodérmica branquial, estirada como consecuencia de su contacto con el endodermo durante el crecimiento de la región cervicocefálica. Sin embargo, el desarrollo del CAE es un proceso diferido con respecto a la formación de los arcos branquiales, que se forman entre E22 y E24. Los primeros signos de desarrollo del CAE sólo son visibles a partir del estadio 17 de Carnegie (E41) [8]. El desarrollo del CAE es un proceso complejo que se divide en dos etapas principales: la formación primaria y la formación secundaria de los meatos auditivos [7, 8]. El meato acústico primario se desarrolla en la primera hendidura ectodérmica por la proliferación celular ectodérmica que forma una placa epitelial llamada «tapón meatal». A las 10 semanas de desarrollo la parte medial del tapón se ensancha en forma de disco, de modo que en el plano horizontal el meato cobra forma de bota, con una garganta estrecha y una suela que se extiende ampliamente para formar, en sentido medial, la futura membrana timpánica. Simultáneamente empieza a resorberse la parte externa del tapón. A las 13 semanas, la parte más profunda del disco se encuentra en contacto con el esbozo del martillo y está lista para contribuir a la formación de la membrana timpánica. En el feto de 15 semanas, la parte más profunda del disco se divide, dejando una membrana timpánica externa compuesta por una fina capa de células epi-

teliales ectodérmicas inmaduras, mientras que la parte más externa se adelgaza para formar el meato auditivo secundario (futuro conducto óseo). Esta etapa del desarrollo, llamada recanalización del meato, supondría la muerte de gran cantidad de células. La absorción de las células epiteliales se produce en sentido mediolateral. La garganta de la bota forma entonces el límite entre los meatos auditivos primario y secundario. A las 16,5 semanas el conducto auditivo tiene una luz estrecha e incurvada, ya resulta bien patente, y a las 18 semanas alcanza su forma definitiva. Algunas formas de colesteatoma congénito asociadas a una atresia del CAE podrían deberse a la detención de la canalización del tapón meatal durante la formación del meato auditivo secundario. Si el proceso de recanalización se detiene prematuramente, puede observarse la coexistencia de una membrana timpánica y un conducto óseo normales con atresia del conducto membranoso. Esta situación predispone a la formación de un colesteatoma del conducto que impide la evacuación de las escamas, mientras la descamación prosigue en la parte mediana del conducto óseo.

Aunque el CAE cartilaginoso se halla en continuidad con el cartílago del pabellón para formar una estructura única, no se sabe exactamente si el cartílago del meato proviene de los collículi o si se desarrolla a partir del mesénquima del surco ectobraquial. Además, el primer collículus, que forma potencialmente el trago, parece desarrollarse independientemente de las estructuras adyacentes y fusionarse parcialmente con los esbozos cartilaginosos contiguos. Así puede explicarse la incisura de Santorini, que separa el trago del resto del pabellón.

Embriología experimental

Ya se mencionó el principio de recanalización del CAE. Estudiando el desarrollo del conducto auditivo en la rata, algunos autores japoneses han mostrado que la apoptosis o muerte celular programada interviene en la formación de la placa epitelial, pero, paradójicamente, está muy poco presente en el momento de la recanalización del meato auditivo. En el mecanismo de recanalización sólo intervendría la diferenciación de las células ectodérmicas en células queratinizadas [9].

En la rata es posible invalidar selectivamente un gen mediante una técnica de recombinación homóloga en células ES (células madre embrionarias). Así, se puede generar una cepa de rata sin expresión de una proteína importante y estudiar las consecuencias de tal deficiencia. Esta técnica se denomina «invalidación génica por recombinación homóloga», o más simplemente *knock-out*. Varias cepas de ratas generadas de este modo presentan un defecto de desarrollo del pabellón de la oreja (para una revisión sobre el tema véase [4]).

En cuanto al desarrollo del CAE, los estudios experimentales han mostrado una correlación absoluta entre la formación del meato auditivo externo y la del anillo timpánico, que sostiene la membrana del tímpano. La cepa murina en la que se ha invalidado el gen *Hoxa2* presenta una duplicación parcial de los elementos provenientes del primer arco branquial y una desaparición de los elementos generados por el segundo. En tales condiciones se advierte una duplicación del anillo timpánico y del CAE [5]. Si se ha procedido a la invalidación génica del gen *Prx1* o del gen *Goosecoid* se encuentra una agenesia del CAE [6]. En definitiva, el análisis de los mutantes murinos que afectan al desarrollo del CAE muestra la constante ausencia del anillo timpánico en caso de que no exista formación del CAE. El anillo timpánico es una estructura ósea desarrollada a expensas de las células provenientes de la cresta neural. Secundariamente da nacimiento al hueso timpánico según un modo de osificación membranosa. En el caso de la rata *Hoxa2* -/- no sólo existe una duplicación del conducto, sino también una duplicación del anillo timpánico. Estos resultados llevaron a postular que la formación del anillo timpánico y la del conducto están relacionadas entre sí, y que las células que forman el anillo timpánico inducen la formación del CAE [5]. Además, en las ratas en las que no se forma el CAE se observa una hipoplasia de la apófisis inferior del martillo, lo que sugiere que aquél induciría la formación de la hipoplasia [6]. Tal sucesión de fenómenos explica la formación de los elementos del oído externo y medio: el anillo timpánico induce la formación del CAE, que a su vez induce la formación de la apófisis inferior del martillo. Es importante conocer esta secuencia para poder comprender las malformaciones humanas y distinguir los acontecimientos primarios de los secundarios.

Desde el punto de vista embriológico, el estudio del desarrollo del oído externo no puede disociarse del estudio del desarrollo del oído medio, ni tampoco del de todas las estructuras contiguas. Desde el punto de vista clínico, tal integración resulta imprescindible para comprender y tratar las malformaciones del aparato auditivo. En cualquier malformación del oído externo (gran aplasia) debe investigarse sistemáticamente si existen anomalías de los huesillos.

Cualquier referencia a este artículo debe incluir la mención del artículo original: Charrier JB, Catala M et Garabédian EN. Développement de l'oreille externe. Encycl Méd Chir (Elsevier SAS, Paris, tous droits réservés), Oto-rhino-laryngologie, 20-005-A-20, 2003, 4 p.

Bibliografía

[1] Carey JC. External ear. In : Stevenson RE, Hall JG, Goodman RM eds. Human malformations and related anomalies. Volume 2. Oxford University Press, 1993 : 193-219

[2] Catala M, Grapin-Botton A, Garabédian EN. Arcs branchiaux : aspects normaux et pathologiques. *Encycl Méd Chir* (Éditions Scientifiques et Médicales Elsevier SAS, Paris), Oto-rhino-laryngologie, 20-850-A-10, 2000 : 1-15

[3] Farkas LG, Posnick JC, Hreczko TM. Anthropometric growth study of the ear. *Cleft Palate Craniofac J* 1992 ; 29 : 324-329

[4] Fekete DM. Development of the vertebrate ear: insights from knockouts and mutants. *Trends Neurosci* 1999 ; 22 : 263-269

[5] Mallo M, Gridley T. Development of the mammalian ear: coordinate regulation of formation of the tympanic ring and the external acoustic meatus. *Development* 1996 ; 122 : 173-179

[6] Mallo M, Schrewe H, Martin JF, Olson EN, Ohnemus S. Assembling a functional tympanic membrane: signals from the external acoustic meatus coordinate development of the malleal manubrium. *Development* 2000 ; 127 : 4127-4136

[7] Michaels L, Soucek S. Development of the stratified squamous epithelium of the human tympanic membrane and external canal: the origin of auditory epithelial migration. *Am J Anat* 1989 ; 184 : 334-344

[8] Nishimura Y, Kumoi T. The embryologic development of the human external auditory meatus. Preliminary report. *Acta Otolaryngol* 1992 ; 112 : 496-503

[9] Nishizaki K, Anniko M, Orita Y, Masuda Y, Yoshino T, Kanda S et al. Programmed cell death in the development of the mouse external auditory canal. *Anat Rec* 1998 ; 252 : 378-382.

[10] O'Rahilly R. The timing and sequence of events in the development of the human eye and ear during the embryonic period proper. *Anat Embryol* 1983 ; 168 : 87-99